

## Correlación entre los hallazgos manométricos y la respuesta clínica en la acalasia: Una revisión sistemática

Laura Slovinski Luchesa<sup>1</sup>, Anna Julia Menegassi E Silva<sup>2</sup>, João Paulo Nunes da Silva<sup>3</sup>, José Felipe Do Nascimento Pedrosa<sup>4</sup>, Kauanny Pires Lima<sup>5</sup>, Leticia Ferraz Lambert<sup>6</sup>, Luysa Dos Santos Gonçalves<sup>7</sup>, Andrea Paola Britos Gómez<sup>8</sup>

### RESUMEN

**Objetivo:** Evaluar la correlación entre los subtipos manométricos de acalasia definidos por la manometría esofágica de alta resolución (HRM) y la distensibilidad del esfínter esofágico inferior (EEI) medida mediante EndoFLIP, analizando cómo estos parámetros se relacionan con la respuesta clínica a los principales tratamientos disponibles (POEM, miotomía de Heller y dilatación neumática). **Métodos:** Se realizó una revisión sistemática siguiendo la Declaración PRISMA 2020. La búsqueda se efectuó en las bases PubMed y SciELO, abarcando el período 2015-2024. Se incluyeron 21 estudios que evaluaron pacientes adultos ( $\geq 18$  años) con diagnóstico confirmado de acalasia por HRM y que reportaron resultados clínicos posteriores al tratamiento. **Resultados:** La síntesis narrativa evidenció que el subtipo II presentó las mejores tasas de mejoría clínica, independientemente de la técnica utilizada, debido a la preservación de la capacidad de presurización panesofágica. En contraste, el subtipo III mostró un mejor resultado con POEM, dado que esta técnica permite realizar una miotomía extendida hacia los segmentos espásticos del cuerpo esofágico. Asimismo, el uso de EndoFLIP demostró que un aumento moderado de la distensibilidad del EEI se asocia con alivio sintomático, mientras que una distensibilidad excesiva incrementa el riesgo de reflujo gastroesofágico. **Conclusión:** La evidencia respalda un enfoque de terapia individualizada, basado en la integración de HRM y EndoFLIP, para optimizar la

<sup>1</sup> Facultad de Ciencias Médicas, Universidad Privada del Este, Filial Ciudad del Este, Paraguay

<sup>2</sup> Facultad de Ciencias Médicas, Universidad Privada del Este, Filial Ciudad del Este, Paraguay

<sup>3</sup> Facultad de Ciencias Médicas, Universidad Privada del Este, Filial Ciudad del Este, Paraguay

<sup>4</sup> Facultad de Ciencias Médicas, Universidad Privada del Este, Filial Ciudad del Este, Paraguay

<sup>5</sup> Facultad de Ciencias Médicas, Universidad Privada del Este, Filial Ciudad del Este, Paraguay

<sup>6</sup> Facultad de Ciencias Médicas, Universidad Privada del Este, Filial Ciudad del Este, Paraguay

<sup>7</sup> Facultad de Ciencias Médicas, Universidad Privada del Este, Filial Ciudad del Este, Paraguay

<sup>8</sup> Facultad de Ciencias Médicas, Universidad Privada del Este, Filial Ciudad del Este, Paraguay

**Autor corresponsal:** Dra. Paola Britos, Facultad de Ciencias Médicas, Universidad Privada del Este, filial Ciudad del Este. Correo: [pa\\_olitabritos@hotmail.com](mailto:pa_olitabritos@hotmail.com)

**Fuentes de financiación:** Los autores declaran que no recibieron fondos externos para la realización de este estudio.

elección del tratamiento según el subtipo fisiológico y reducir complicaciones postoperatorias.

*Palabras clave:* acalasia, manometría de alta resolución, clasificación de Chicago, miotomía endoscópica peroral, respuesta clínica, revisión sistemática.

## INTRODUCCIÓN

La acalasia esofágica es un trastorno motor primario caracterizado por la relajación incompleta del esfínter esofágico inferior (EEI) y la ausencia de peristalsis esofágica efectiva, lo que genera una obstrucción funcional al tránsito del bolo alimentario (1). Clínicamente, se manifiesta con disfagia progresiva para sólidos y líquidos, regurgitación, dolor torácico, pérdida de peso y, en casos avanzados, dilatación esofágica severa con riesgo de broncoaspiración.

El advenimiento de la manometría esofágica de alta resolución (MEAR) permitió una caracterización más precisa de los patrones fisiopatológicos de la acalasia. La clasificación de Chicago define tres subtipos manométricos: tipo I (aperistalsia), tipo II (panpresurización esofágica) y tipo III (espasmo esofágico). Esta clasificación ha demostrado tener valor pronóstico, ya que diferentes subtipos responden de manera distinta a los tratamientos disponibles (2).

Las modalidades terapéuticas actuales incluyen la miotomía de Heller laparoscópica (LHM), la miotomía endoscópica peroral (POEM) y la dilatación neumática (PD). Sin embargo, la respuesta clínica no es homogénea entre pacientes (3,4), lo que ha generado interés en determinar si la clasificación manométrica puede orientar la selección del tratamiento ideal.

El objetivo de esta revisión fue evaluar la evidencia existente acerca de la correlación entre los hallazgos manométricos y la respuesta clínica posterior al tratamiento en la acalasia esofágica, con énfasis en el valor pronóstico de los subtipos manométricos y su utilidad en la toma de decisiones terapéuticas.

## MÉTODOS

### Diseño del estudio

Se realizó una revisión sistemática de la literatura, fundamentada en los lineamientos metodológicos de la Declaración PRISMA 2020.

### Pregunta de investigación (PICO)

En pacientes adultos con acalasia diagnosticada, ¿cuál es la correlación entre la clasificación de Chicago/parámetros manométricos y la respuesta clínica (puntuación de Eckardt, síntomas, calidad de vida) al comparar tratamientos quirúrgicos, endoscópicos y farmacológicos a mediano y largo plazo?

### Estrategia de búsqueda

La búsqueda fue realizada entre agosto y noviembre de 2025 en las siguientes bases de datos: PubMed/MEDLINE y SciELO (búsqueda ampliada). Se utilizaron términos controlados como «esophageal achalasia», «high-resolution manometry», «Chicago classification», «POEM», «Heller myotomy» y «treatment outcome».

### Criterios de inclusión y exclusión

Se incluyeron estudios con pacientes adultos ( $\geq 18$  años), diagnóstico confirmado por HRM, evaluación terapéutica mediante POEM, LHM o dilatación neumática y reporte explícito de respuesta clínica. Se excluyeron series de casos con menos de 5 pacientes, estudios pediátricos e investigaciones sin información clara sobre resultado terapéutico.

### Evaluación de la calidad metodológica

Para estudios observacionales se aplicó la Escala

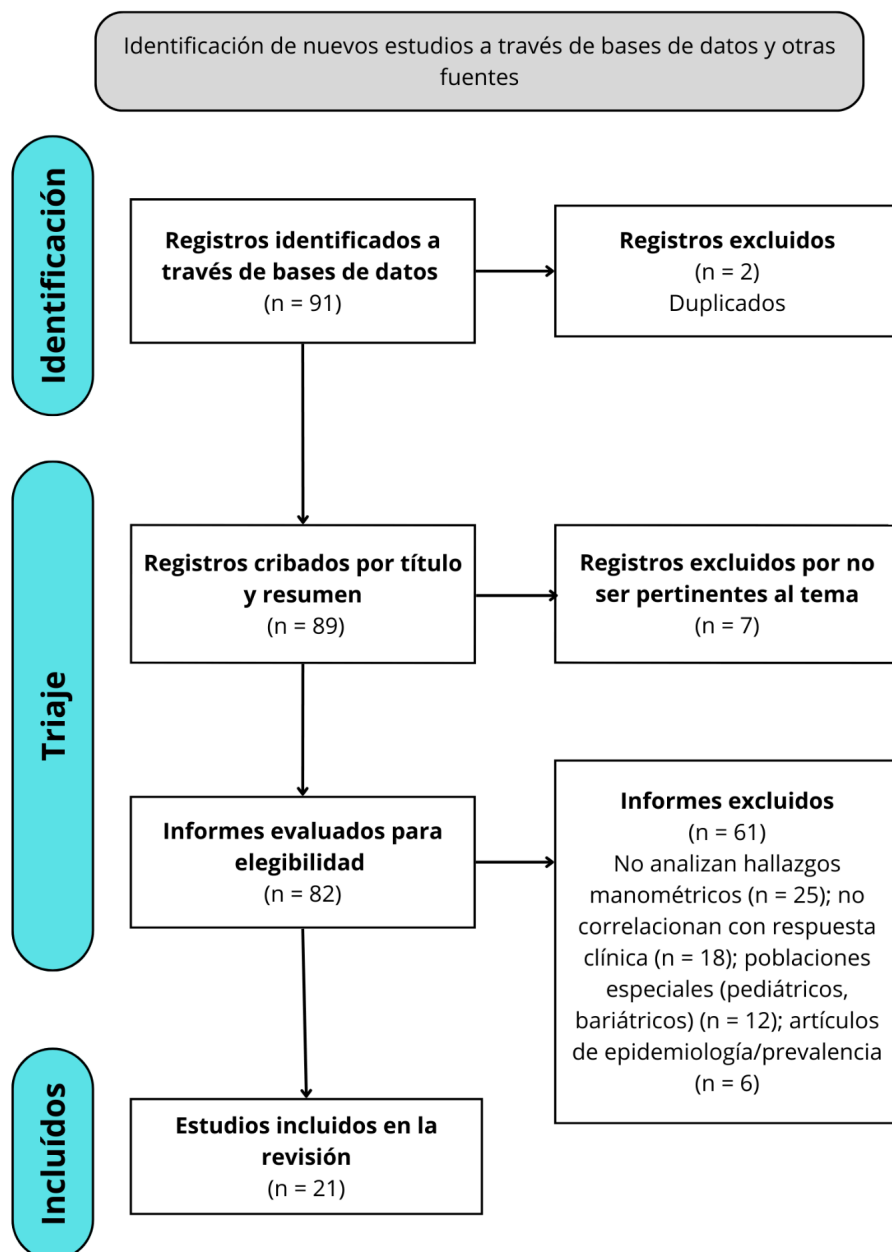


Figura 1. Diagrama de flujo PRISMA.

Newcastle-Ottawa (NOS) y para revisiones sistemáticas de referencia se utilizó AMSTAR-2.

## RESULTADOS

### Identificación y selección de estudios

La búsqueda inicial identificó 91 registros. Tras la eliminación de duplicados y cribado, 21 estudios cumplieron todos los criterios de inclusión y fueron incorporados en el análisis cualitativo. El proceso de selección detallado se presenta en la Figura 1

### Características generales de los estudios incluidos

Los estudios correspondieron principalmente a investigaciones observacionales prospectivas y retrospectivas, así como revisiones sistemáticas y metaanálisis (3-21).

Todos los estudios emplearon HRM bajo la clasificación de Chicago (Tabla 1).

**Tabla 1.** Características generales y resultados principales de los estudios incluidos.

<b>Autor</b>	<b>Diseño</b>	<b>Comparación principal</b>	<b>Hallazgos clave</b>
Forero-Vásquez	Revisión narrativa	Diagnóstico general	Importancia de Chicago 4.0.
Tustumi F et al.	Estudio observacional	Recurrencia posmiotomía	Algoritmo para disfagia recurrente.
Martins RK et al.	Metaanálisis (n = 893)	POEM vs. LHM	Éxito similar. POEM con menor estancia hospitalaria.
Sobral J et al.	Metaanálisis (n = 5100)	POEM vs. LHM + Funduplicatura	Eficacia comparable. Menor RGE objetivo en LHM + F.
Huang XZ et al.	Revisión de guías	Evaluación de 7 guías	Calidad metodológica variable en guías actuales.
Vespa E et al.	Metaanálisis (n = 2342)	POEM largo plazo	Éxito ~92 % a >3 años. RGE sintomático 22 %.
Bramer S et al.	Revisión sistemática	Manejo del dolor	Evidencia limitada para manejo solo del dolor.
Midya S et al.	Cochrane (n = 9371)	LHM con vs. sin funduplicatura	LHM + F reduce riesgo de RGE postoperatorio.
Shou Y et al.	Metaanálisis	Factores predictivos POEM	Mejor respuesta: tipo II. Peor: tipo I, III y sigmoide.
Gong F et al.	Network metaanálisis	POEM, LHM, PD, botox	POEM más eficaz a corto plazo pero más RGE.
Zhong C et al.	Metaanálisis	POEM en geriátricos	Éxito 92.5 %. Seguro en > 65 años.
Huang Z et al.	Metaanálisis	POEM tras fallo de LHM	Éxito del 90 % como terapia de rescate.
Vespa E et al.	Metaanálisis	Longitud miotomía POEM	Longitud media 10.3 cm. Sin diferencia en eficacia corta vs. larga.
Zhang H et al.	Metaanálisis	POEM a 5 años	Éxito 82.2 %. Tipo II (87.9 %) superior a I y III.
Xu J et al.	Metaanálisis	Acalasia sigmoide	Éxito 90.4 %.
Ciomperlik H et al.	Revisión sistemática	LHM vs. PD vs. POEM	Calidad de vida similar a mediano plazo.

Cristina R et al.	Metaanálisis	Factores RGE posPOEM	Miotomía anterior podría tener menos RGE.
Santoro G et al.	Metaanálisis	HM vs. HM+F	HM + F superior en prevención de reflujo.
Xie J et al.	Metaanálisis	LHM vs. robótica	Robótica reduce tasa de perforación mucosa.
Aiolfi A et al.	Metaanálisis	Robótica vs. LHM	Resultados funcionales similares.
Ma O et al. (21)	Metaanálisis	POEM vs. LHM largo plazo	Eficacia comparable > 5 años.

Si bien no se excluyeron estudios basándose en su calidad metodológica, los hallazgos provenientes de estudios con evidencia GRADE «baja» o «muy baja» se interpretaron con mayor cautela en la síntesis narrativa en comparación con aquellos de calidad moderada/alta.

### Síntesis narrativa de los hallazgos

Los estudios analizados coinciden en que la respuesta clínica al tratamiento está estrechamente asociada al subtipo manométrico determinado mediante HRM.

El **subtipo II** muestra las mejores tasas de mejoría sintomática, independientemente del tipo de intervención utilizada (3,9,14). La presurización panesofágica indica que el músculo esofágico aún conserva una capacidad coordinada para generar presión que favorece el vaciamiento.

El **subtipo I** muestra una respuesta más variable. Los pacientes con dilatación esofágica severa o morfología sigmoide suelen presentar respuestas más limitadas (15).

**Rol de EndoFLIP:** La medición de la distensibilidad del EEI mediante EndoFLIP antes y después del tratamiento demostró tener valor pronóstico, ayudando a calibrar la miotomía para evitar el reflujo excesivo post-procedimiento.

### DISCUSIÓN

La presente revisión sistemática confirma que la clasificación de Chicago no es solo una herramienta diagnóstica, sino el principal predictor de respuesta

terapéutica en la acalasia. El hallazgo más robusto y consistente a través de los estudios incluidos es la superioridad pronóstica del subtipo II, que presenta tasas de éxito clínico superiores al 90 % independientemente de la modalidad de tratamiento elegida (POEM, LHM o dilatación neumática) (3,9,14). Fisiopatológicamente, esto se explica por el fenómeno de panpresurización: aunque el cuerpo esofágico no tiene peristalsis, la presurización compartimental genera una fuerza propulsiva eficaz una vez que se elimina la resistencia del tracto de salida, lo que facilita el vaciamiento esofágico.

En contraposición, el subtipo III (acalasia espástica) ha representado históricamente un desafío terapéutico. Nuestros resultados indican un cambio de paradigma claro: el POEM debe considerarse la primera línea de tratamiento para este subtipo. La evidencia muestra que el POEM permite realizar una miotomía extendida proximalmente (a menudo >10 cm), seccionando las fibras musculares circulares responsables de las contracciones espásticas del cuerpo esofágico, algo que la miotomía de Heller convencional (limitada al esófago distal) no logra abordar eficazmente (6,9,13). Esta ventaja anatómica y funcional del POEM se traduce en una reducción significativa de la disfagia y del dolor torácico en comparación con las técnicas quirúrgicas tradicionales.

Sin embargo, el talón de Aquiles del POEM sigue siendo la alta incidencia de reflujo gastroesofágico (RGE). Los metaanálisis revisados, como los de Martins et al. (3) y Cristina et al. (17), reportan tasas de RGE post-POEM significativamente mayores que tras la LHM con funduplicatura. Esto plantea una disyuntiva clínica

importante: la elección entre una mayor eficacia en el alivio de la disfagia (POEM) versus una mejor protección a largo plazo contra el reflujo ácido (LHM). La evidencia sugiere que la LHM con funduplicatura (Dor o Toupet) sigue siendo una opción extremadamente válida y segura, especialmente en pacientes jóvenes con subtipos I o II donde la protección contra el esófago de Barrett a largo plazo es prioritaria (4,8,18).

Un avance tecnológico crucial identificado en esta revisión es el papel emergente del sistema **EndoFLIP**. Su capacidad para medir la distensibilidad del EEI en tiempo real ofrece una oportunidad para personalizar la intervención intraoperatoria («miotomía a medida»), evitando tanto la miotomía incompleta (persistencia de síntomas) como la excesiva (reflujo severo). Aunque su uso aún no es universal, los datos sugieren que complementar la HRM preoperatoria con EndoFLIP intraoperatorio podría convertirse en el estándar de oro para optimizar los resultados funcionales (16).

Finalmente, es importante destacar la versatilidad del POEM en escenarios complejos. Los estudios de Zhong et al. (11) y Huang et al. (12) demuestran su seguridad y eficacia en pacientes geriátricos y como terapia de rescate tras una miotomía de Heller fallida, respectivamente. No obstante, esta revisión tiene limitaciones inherentes a la naturaleza de los estudios primarios, que son mayoritariamente observacionales y heterogéneos en sus tiempos de seguimiento. Se requieren ensayos clínicos aleatorizados a gran escala que comparen directamente POEM y LHM estratificados por subtipo manométrico para consolidar estas recomendaciones con un nivel de certeza alto según GRADE.

En conclusión, la evidencia respalda un enfoque individualizado. El POEM es la técnica de elección para la acalasia tipo III y para casos de rescate tras fallo quirúrgico. La miotomía de Heller con funduplicatura ofrece un excelente perfil de seguridad y control del reflujo para los tipos I y II. La integración de la manometría de alta resolución es indispensable para esta toma de decisiones.

## REFERENCIAS

1. Forero-Vásquez BN, Yopasa-Romero JJ. Diagnóstico y manejo actual de la acalasia. *Rev Colomb Cir.* 2022;37:658-69. doi: 10.30944/20117582.2187
2. Tustumi F, Szachnowicz S, Andreollo NA, Seguro FCB, Bianchi ET, Duarte AF, et al. Management of symptoms recurrence after myotomy for achalasia: A practical approach. *Arq Bras Cir Dig.* 2023;36:e1780. doi: 10.1590/0102-672020230062e1780
3. Martins RK, Ribeiro IB, de Moura DTH, Hathorn KE, Bernardo WM, de Moura EGH. Peroral (POEM) or surgical myotomy for the treatment of achalasia: A systematic review and meta-analysis. *Arq Gastroenterol.* 2020;57(1):79-86. doi: 10.1590/S0004-2803.202000000-15
4. Sobral J, Machado M, Barbosa JP, Barbosa J. Achalasia: laparoscopic Heller myotomy with fundoplication versus peroral endoscopic myotomy a systematic review and meta-analysis. *Esophagus.* 2024;21(3):298-305. doi: 10.1007/s10388-024-01053-w
5. Huang XZ, Zheng MY, Gong YY, Wu JH, Zhang L, He HY, et al. Evaluation of guidelines for the diagnosis and treatment of achalasia. *Dis Esophagus.* 2022;36(5):doac075. doi: 10.1093/dote/doac075
6. Vespa E, Pellegatta G, Chandrasekar VT, Spadaccini M, Patel HK, Maselli R, et al. Long-term outcomes of peroral endoscopic myotomy for achalasia: a systematic review and meta-analysis. *Endoscopy.* 2022;55(02):167-75. doi: 10.1055/a-1894-0147
7. Bramer S, Ladell A, Glatzel H, Moss A, Hashemi M, Zaninotto G, et al. Medical management of painful achalasia: a patient-driven systematic review. *Dis Esophagus.* 2024;37(5):doae005. doi: 10.1093/dote/doae005
8. Midya S, Ghosh D, Mahmalat MW. Fundoplication in laparoscopic Heller's cardiomyotomy for achalasia. *Cochrane Database Syst Rev.* 2022;12(12):CD013386. doi: 10.1002/14651858.CD013386.pub2
9. Shou Y, Wang X, Liu D. Factors associated with peroral endoscopic myotomy for achalasia outcomes: systematic review and meta-analysis. *Surg Endosc.* 2024;38(7):3503-19. doi: 10.1007/s00464-024-10862-3
10. Gong F, Li Y, Ye S. Effectiveness and complication of achalasia treatment: A systematic review and network meta-analysis of randomized controlled trials. *Asian J Surg.* 2022;45(4):1123-30. doi: 10.1016/j.asjsur.2022.03.116
11. Zhong C, Huang S, Xia H, Tan S, Lü M, Peng Y, et al. Role of Peroral Endoscopic Myotomy in Geriatric Patients with Achalasia: A Systematic Review and Meta-Analysis. *Dig Dis.* 2022;40(1):106-14. doi: 10.1159/000516024
12. Huang Z, Chen Y, Li Y, Chen M, Xing X. Peroral endoscopic myotomy for patients with achalasia with previous Heller myotomy: a systematic review and meta-analysis. *Gastrointest Endosc.* 2021;93(1):47-56. doi: 10.1016/j.gie.2020.05.033
13. Vespa E, Barchi A, Mandarino FV, Fasulo E, Fratto MC, Passaretti S, et al. Standard length of peroral endoscopic myotomy (POEM) for achalasia: a systematic review and

- meta-analysis. *Dis Esophagus*. 2024;37(12):doae069. doi: 10.1093/dote/doae069
14. Zhang H, Zeng X, Huang S, Shi L, Xia H, Jiang J, et al. Mid-Term and Long-Term Outcomes of Peroral Endoscopic Myotomy for the Treatment of Achalasia: A Systematic Review and Meta-Analysis. *Dig Dis Sci*. 2023;68(4):1386-96. doi: 10.1007/s10620-022-07720-4
  15. Xu J, Zhong C, Huang S, Zeng X, Tan S, Shi L, et al. Efficacy and Safety of Peroral Endoscopic Myotomy for Sigmoid-Type Achalasia: A Systematic Review and Meta-Analysis. *Front Med (Lausanne)*. 2021;8:680650. doi: 10.3389/fmed.2021.680650
  16. Ciomperlik H, Dhanani NH, Mohr C, Hannon C, Olavarria OA, Holihan JL, et al. Systematic Review of Treatment of Patients with Achalasia: Heller Myotomy, Pneumatic Dilation, and Peroral Endoscopic Myotomy. *J Am Coll Surg*. 2023;236(3):561-73. doi: 10.1097/XCS.0000000000000484
  17. Cristina R, Guimarães E, Diogo, Bernardo WM, Turiani E, Brunaldi VO, et al. Risk factors for gastroesophageal reflux after POEM for achalasia: a systematic review and meta-analysis. *Surg Endosc*. 2020;35(1):383-97. doi: 10.1007/s00464-020-07528-9
  18. Santoro G, Sheriff N, Noronha J, Nunes Q, Tandon A. Heller myotomy versus Heller myotomy with fundoplication in patients with achalasia: a systematic review and meta-analysis. *Ann R Coll Surg Engl*. 2022;104(3):158-64. doi: 10.1308/rcsann.2021.0189
  19. Xie J, Vatsan MS, Gangemi A. Laparoscopic versus robotic-assisted Heller myotomy for the treatment of achalasia: A systematic review with meta-analysis. *Int J Med Robot*. 2021;17(4):e2253. doi: 10.1002/rcs.2253
  20. Aiolfi A, Damiani R, Manara M, Cammarata F, Bonitta G, Biondi A, et al. Robotic versus laparoscopic heller myotomy for esophageal achalasia: an updated systematic review and meta-analysis. *Langenbecks Arch Surg*. 2025;410(1):75. doi: 10.1007/s00423-025-03648-1
  21. Ma O, Brar K, McCluskey S, Morris-Janzen D, Peabody J, Turner S. Long-term outcomes after per-oral endoscopic myotomy versus laparoscopic Heller myotomy in the treatment of achalasia: a systematic review and meta-analysis. *Surg Endosc*. 2025;39(9):5985-94. doi: 10.1007/s00464-025-11895-y